Parathyroïdes

Imagerie en coupe
Exploration en scanner dynamique des parathyroïdes

Olivier Ernst - Lille

FACULTE DE MEDECINE
HENRI WAREMBOURG

Centre Hospitalier Régional Universitaire de Lille

Rôle du scanner dans l’exploration des parathyroïdes ?

Localiser précisément une glande anormale

Afin de permettre une chirurgie microinvasive

Position normale

rétro-thyroidiene

PTH supérieures : 1/3 moyen

PTH inférieures : 1/3 inférieure

Positions ectopiques

Rétro œsophagienne

Rétro pharyngée

(intra thyroïdienne)

Gaine carotidienne

Prolongement thymique

Thymus

Fenêtre aorto pulmonaire

CHIRURGIE

Traitement de référence dans

l'hyperparathyroïdie primaire

- **Indications**
  - Formes symptomatiques
  - Association de critères de risque selon NIH (national institut of health)

    (<50ans, calcémie ou calciurie élévée, atteinte rénale, DMO< -2, suivi aléatoire, souhait du patient)

2 Modalités chirurgicales

– Chirurgie conventionnelle :

Cervicotomie médiane large avec exploration bilatérale des 4 gîtes

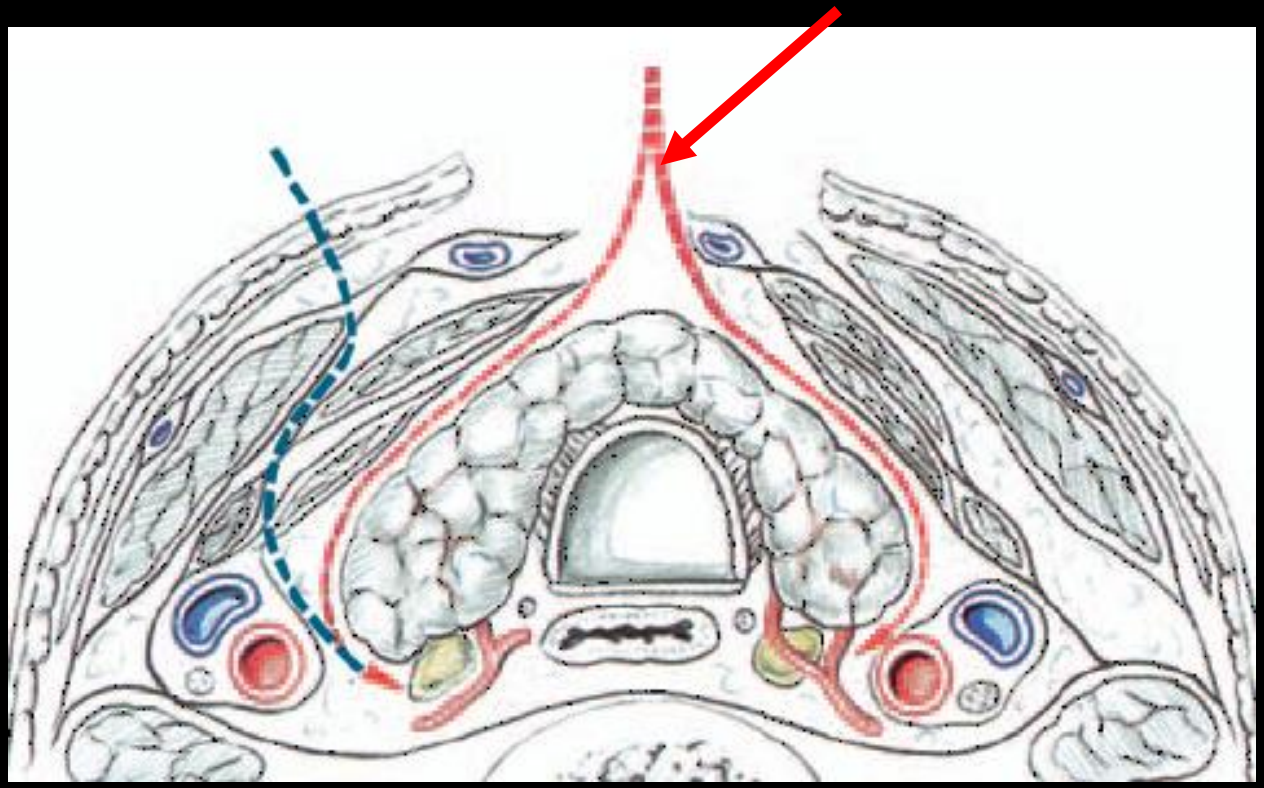

– <u>Chirurgie mini invasive :</u>

Voie d'abord rétro-thyroïdienne avec exploration unilatérale d'une ou 2 glandes

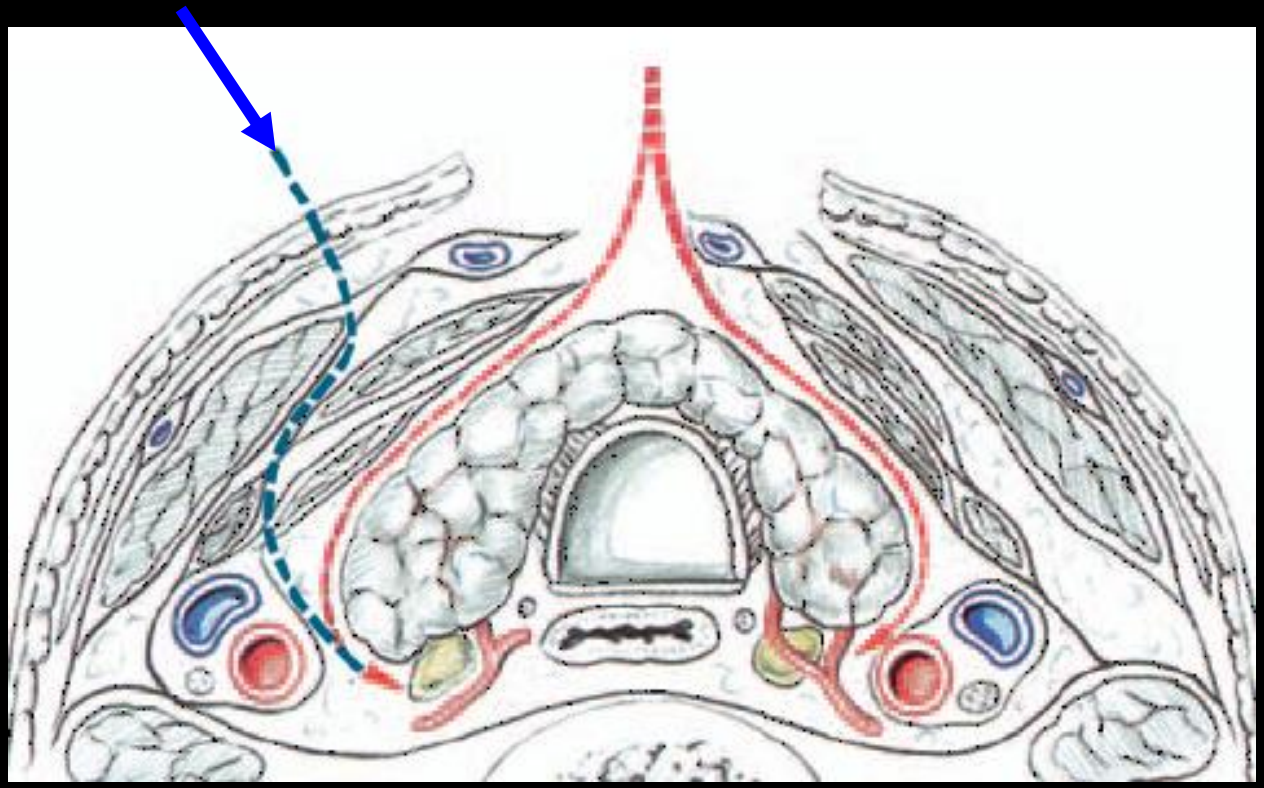

Conditions strictes de réalisation de la chirurgie mini- invasive

2 imageries pré-opératoires concordantes +++

- Imagerie morphologique : échographie
- Imagerie fonctionnelle : scintigraphie MIBI

- TDM+++ (planification de la voie d'abord)

Scanner parathyroïdien

2006 apparition du scanner 4D
Improved preoperative planning for directed parathyroidectomy with 4-dimensional computed tomography. Rodgers SE and al. Surgery

En fait scanner tri phasique sans injection phase précoce phase tardive

Sensibilité 88 % (sestamibi 65%) confirmée depuis

Permet de mettre en évidence l'importante hypervascularisation de la glande

Intérêts du scanner :
Excellente résolution spatiale
Localisation glandes eutopiques et ectopiques
Vascularisation différente de celle des ganglions

Problèmes du scanner :
Dosimétrie – produit de contraste
Glandes nécrosées – glandes intra thyroïdienne
Épaules

Scanner dynamique des glandes parathyroïdes

Données basées sur étude lilloise

- Étude sur une série de 30 patients
- Diagnostic biologique de certitude de l'hyperparathyroïdie primaire
- Indication opératoire
- Bilan morphologique pré opératoire :
  - Échographie cervicale par opérateurs expérimentés
  - Scintigraphie MIBI-2e traceur
  - TDM des parathyroïdes

Computed tomography of the parathyroids: the value of density measurements to distinguish between parathyroid adenomas of the lymph nodes and the thyroid parenchyma.
Marmin C, Toledano M, Lemaire S, Boury S, Mordon S, Ernst O.
Diagn Interv Imaging. 2012 Jul;93(7-8):597-603. Epub 2012 Jun 28.

Objectifs de l'étude:

- **Localisation des adénomes**
  - Latéralisation et nombre
  - Topographie précise
- **Phases d'acquisition utiles à la caractérisation des adénomes**
- **Critères fonctionnels objectifs à partir de la cinétique de rehaussement permettant de distinguer :** adénome, thyroïde, ganglions

Phases d'acquisition utiles à la caractérisation des adénomes

- **Phase à 45s +++:**
  - **Meilleure phase pour la détection +++**

- **Phases sans injection et 70s utiles:**
  - **Confirmation du diagnostic**
  - **Diagnostic différentiel**

=>

Acquisition multiphasique ++

Protocole

- Champ d'exploration : mandibule – carène
- mAs élevés

Acquisition multiphasique :

Sans

45 s

70 s

Produit de contraste iodé : 150 cc (max 2 ml/kg), 3ml/s, 350mgI/ml

Veine bras droit

Bras le long du corps

Respiration indifférente, arrêt de la déglutition

Objectifs

- **Critères fonctionnels objectifs à partir de la cinétique de rehaussement permettant de distinguer :** adénome, thyroïde, ganglions

Phase sans injection

- Distinction adénome / thyroïde
- Gradient de densité constant entre adénome / thyroïde :
  - Seuil de densité = 80 UH (1 erreur/30)
  - Adénome DS << 80 UH (45 UH en moyenne)
  - Thyroïde DS > 80 UH (90 UH en moyenne)

TDM

Hyperdensité spontanée de la thyroïde

Après injection : Thyroïde et parathyroïde difficilement différenciable

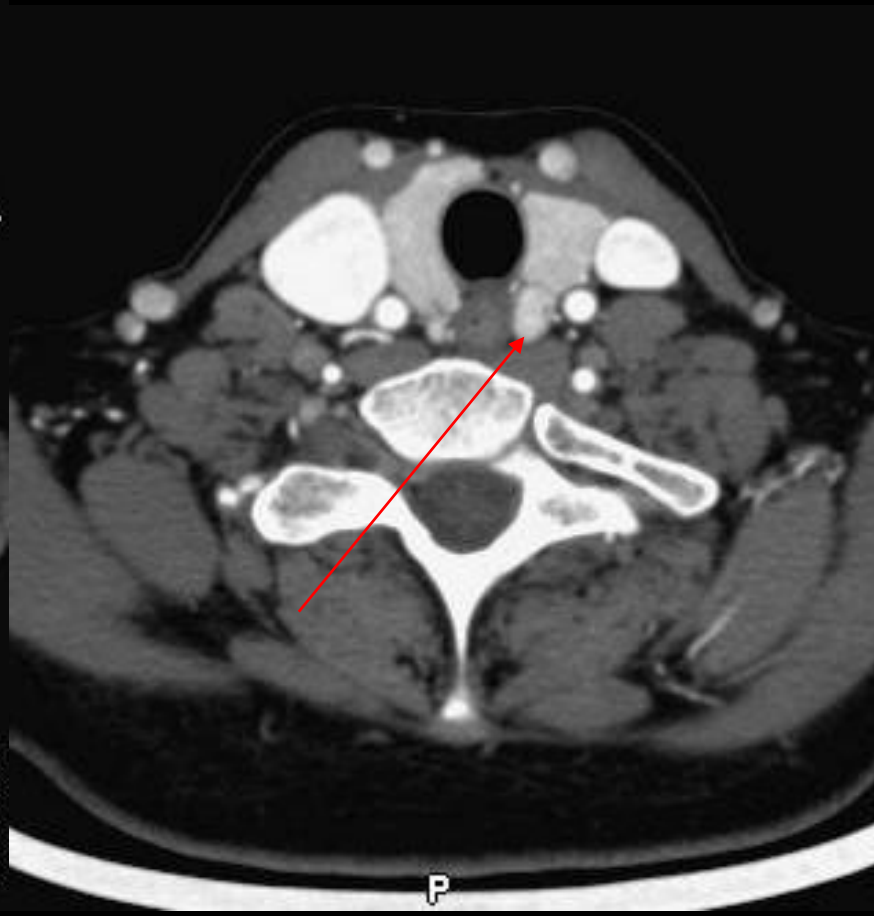

Phase à 45s

- Détection des adénomes +++
- Distinction adénome / ganglions

- Seuil de densité = 120 UH
  - Adénome > 120 UH (170 UH en moyenne)
  - Ganglion < 120 UH (80 UH en moyenne)
  - 1 erreur sur 30

Problème en cas artéfacts

- rehaussement adénome : densité x 2

Phase à 45s: aide détection des petits adénomes

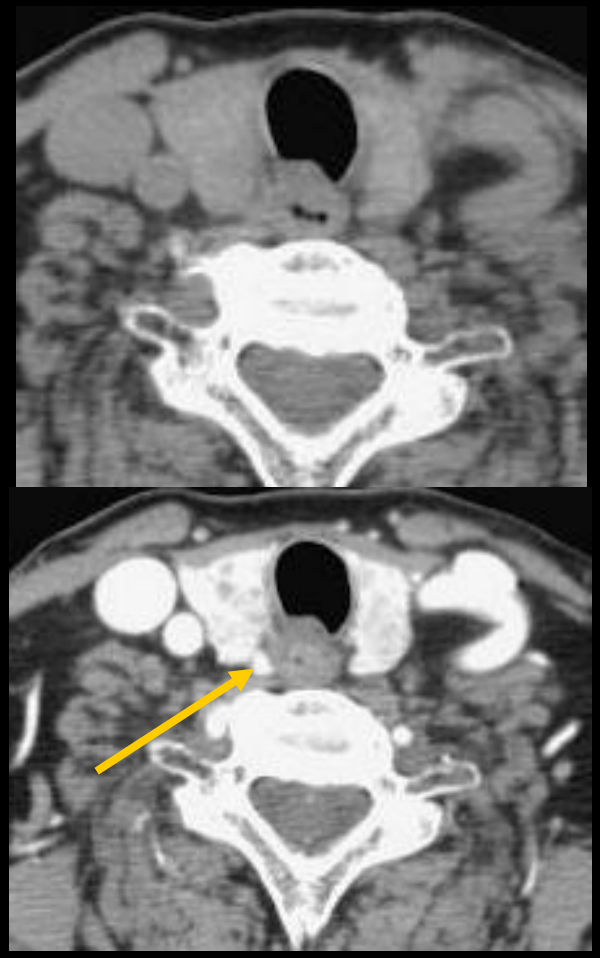

Phase à 70s

- Distinction adénome / ganglions
- Adénome :
  - lavage avec baisse de densité
  - Diminution > 20 UH (60 UH en moyenne)
- Ganglion :
  - rehaussement tardif
  - Ou faible diminution

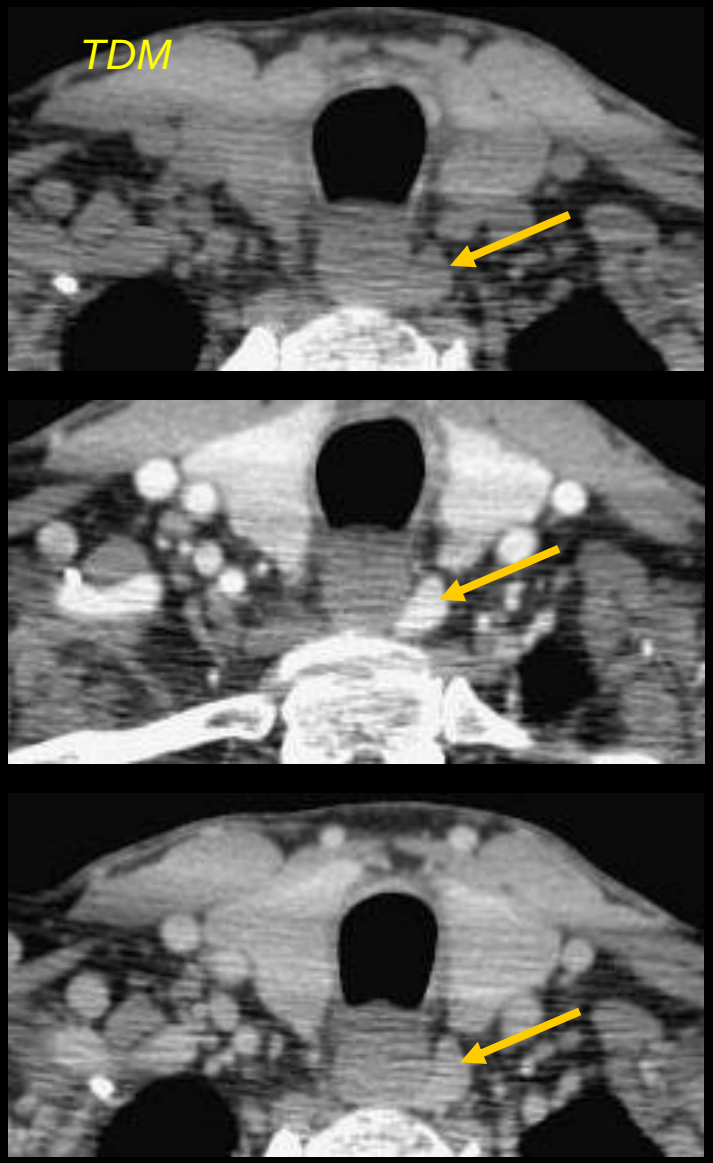

sans

45 s

70 s

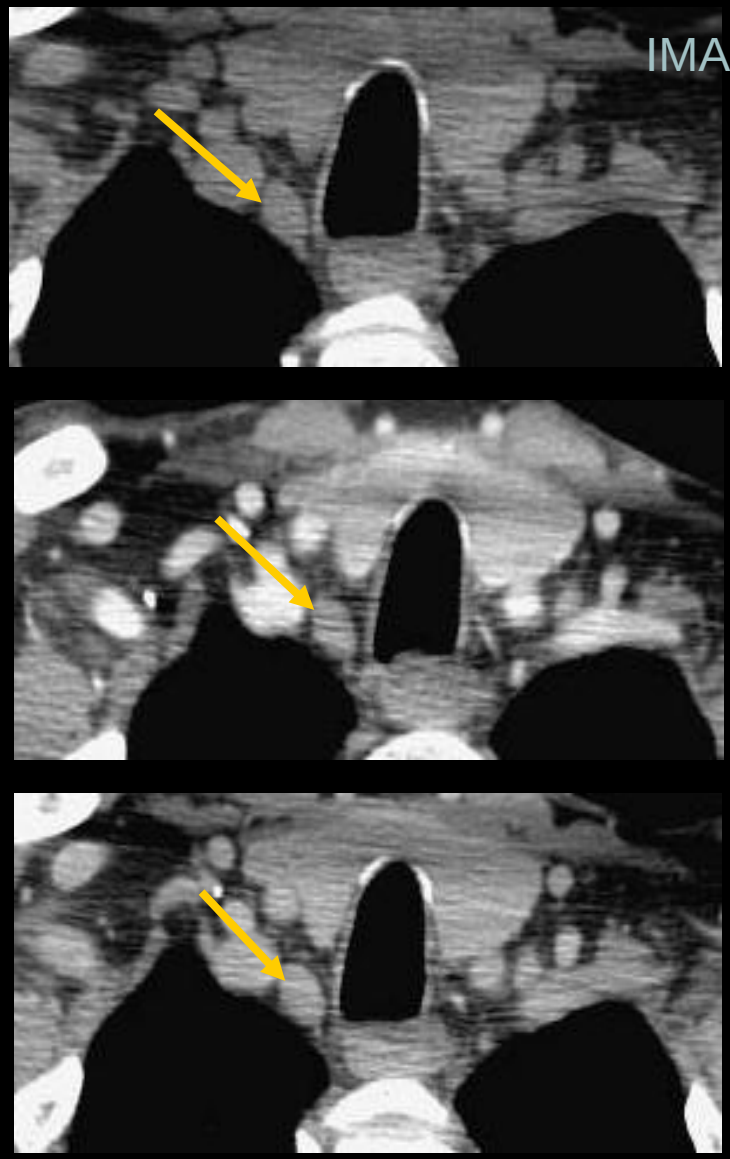

Adénome para œsophagien gauche
Forte prise de contraste
Densité à 45s > 120 UH
Lavage au temps tardif

Ganglion paratrachéal droit
Prise de contraste modérée < 100 UH
lente et progressive jusqu ’à 70s
Absence de lavage

Cinétique typique de rehaussement adénome

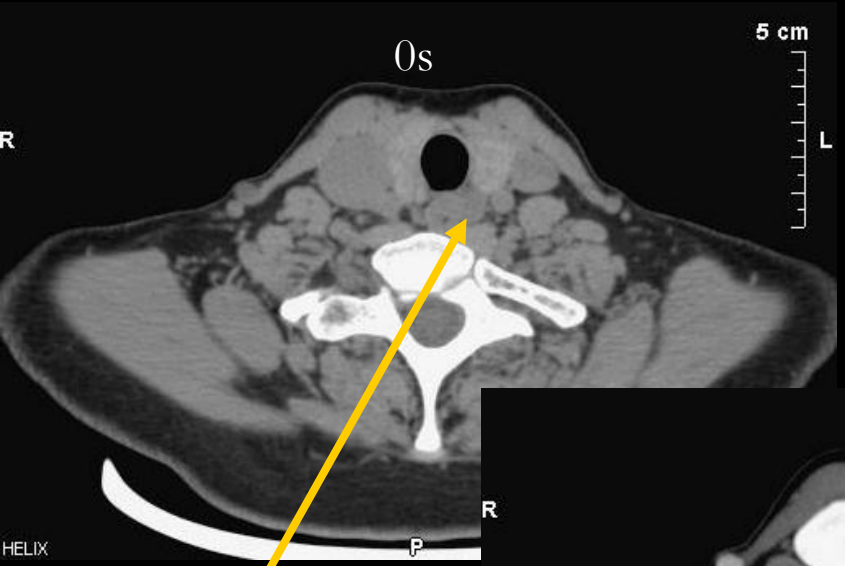

55UH

Densité spontanée basse

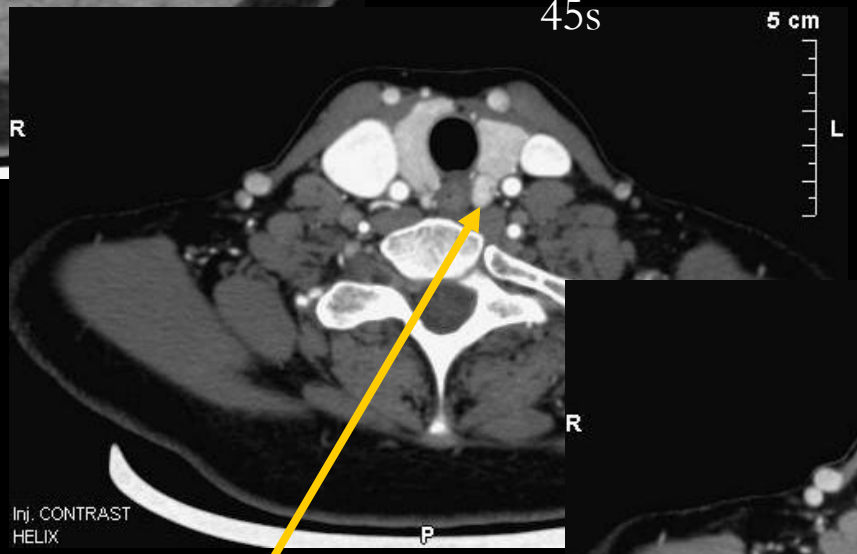

170UH

Pic à 45 sec

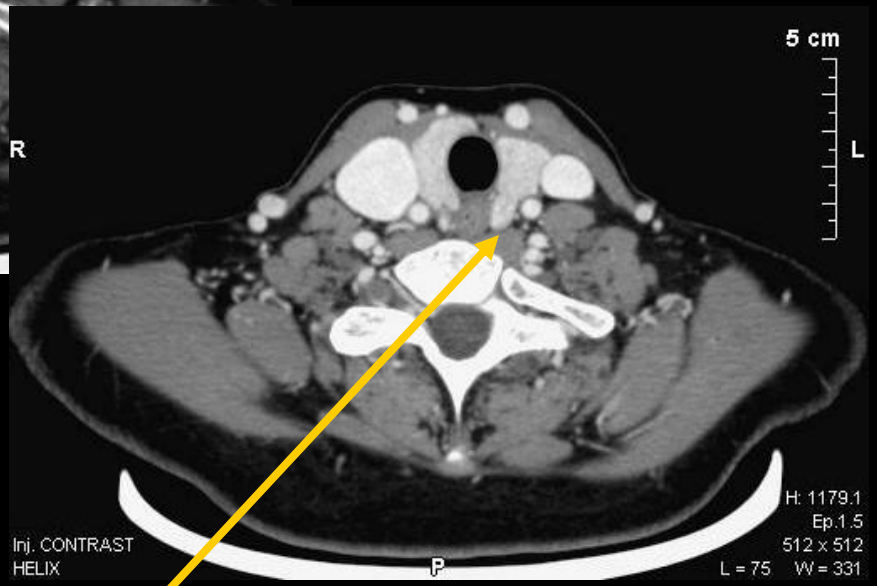

120UH **Lavage 70 sec**

Analyse de la dynamique de rehaussement

thyroïde, adénome, ganglion

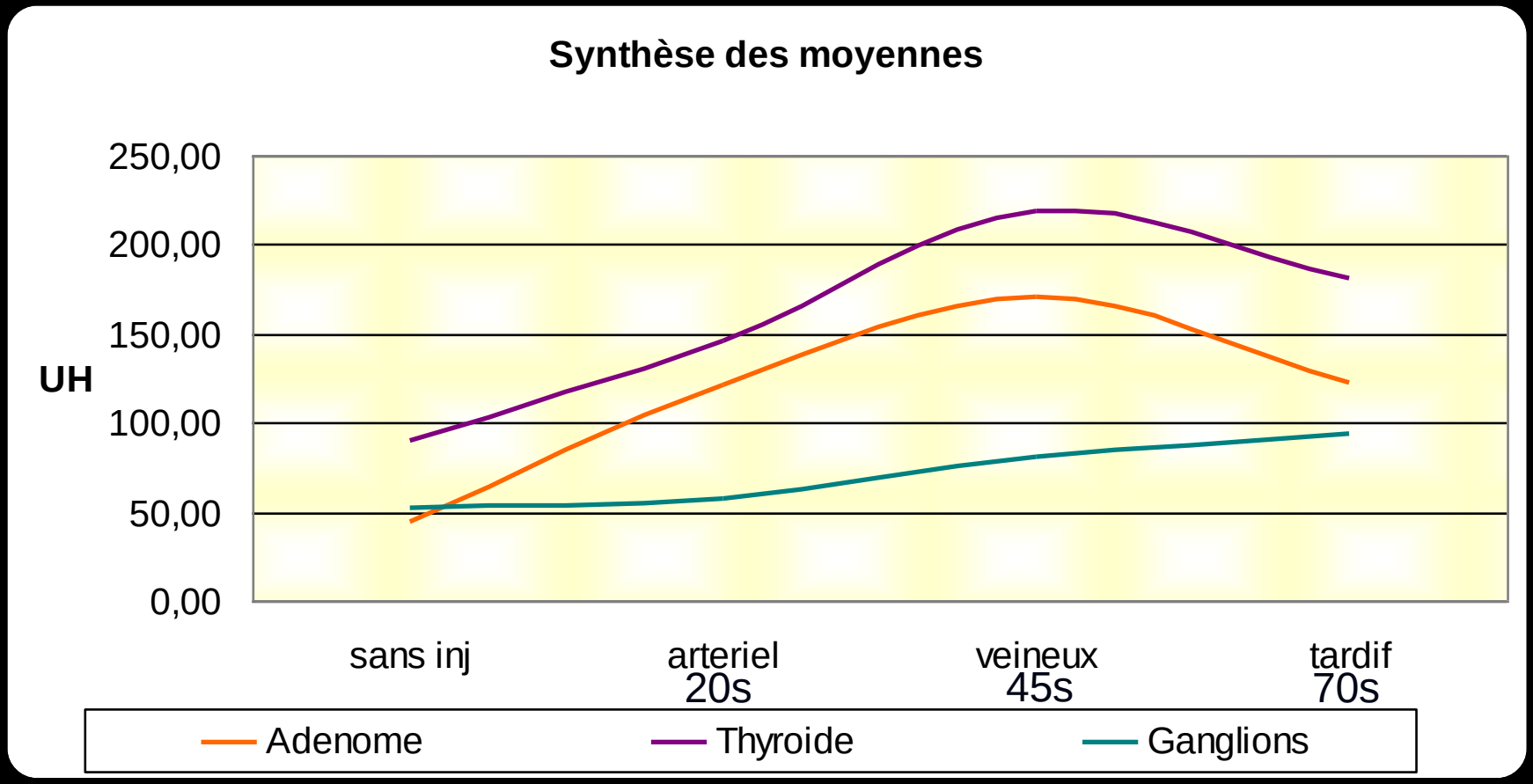

Volumineux adénome parathyroïdien supérieur gauche

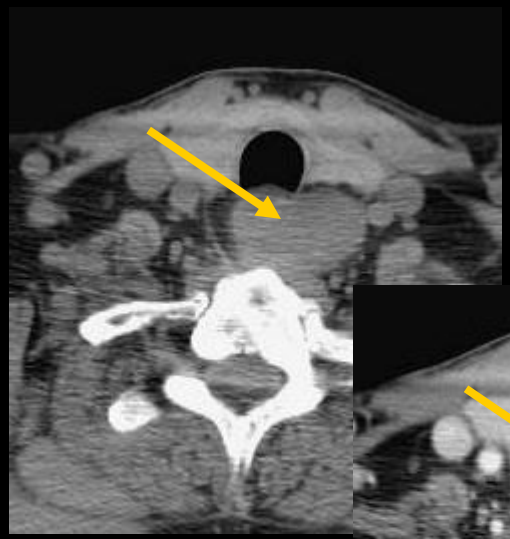

0s

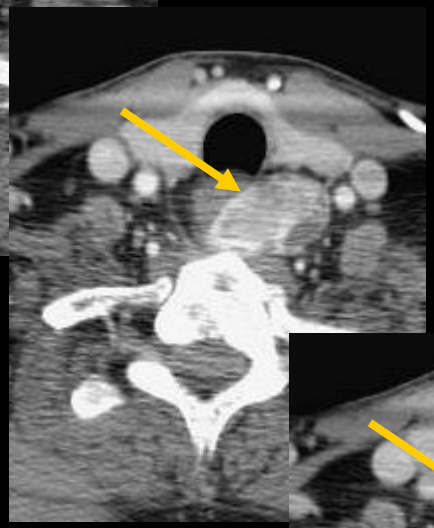

45s

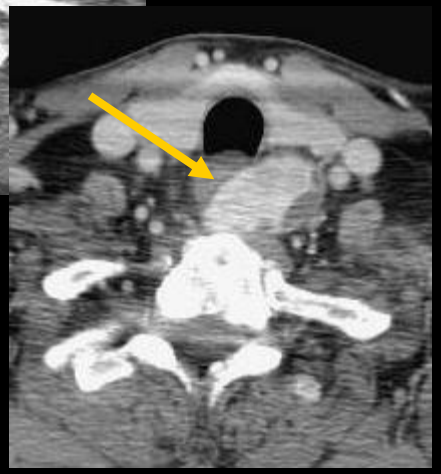

70s

Adénome parathyroïdien supérieur gauche

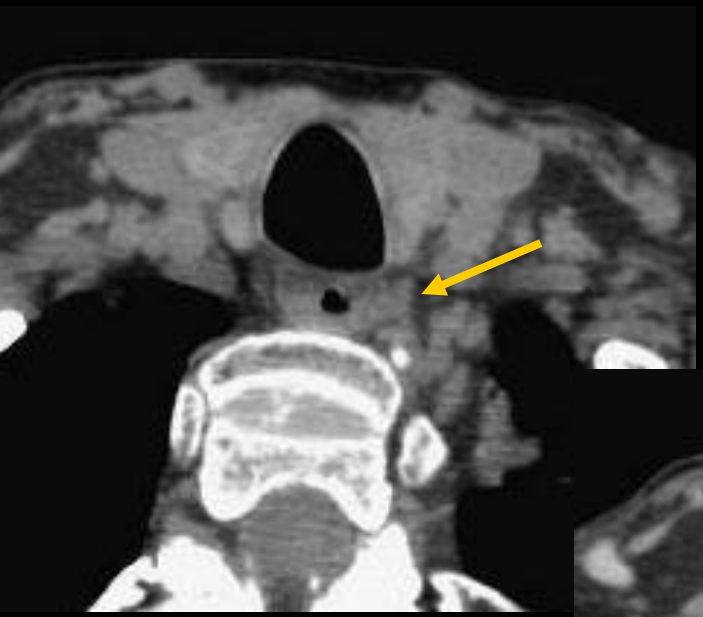

0s

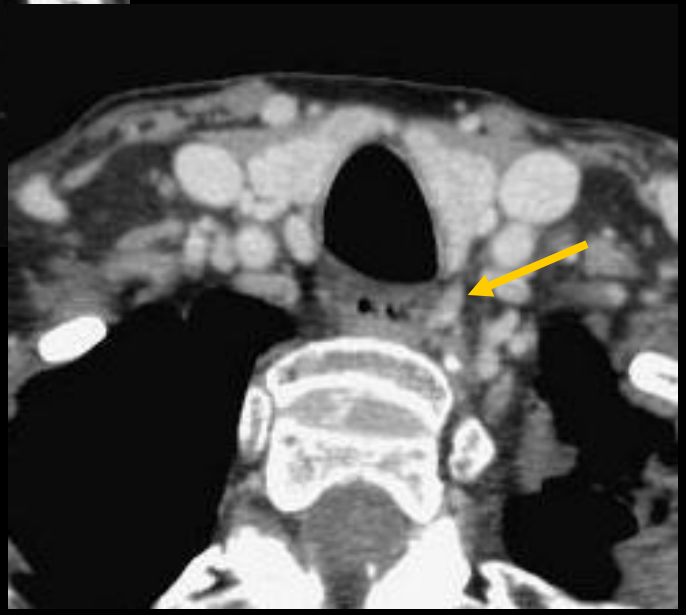

45s

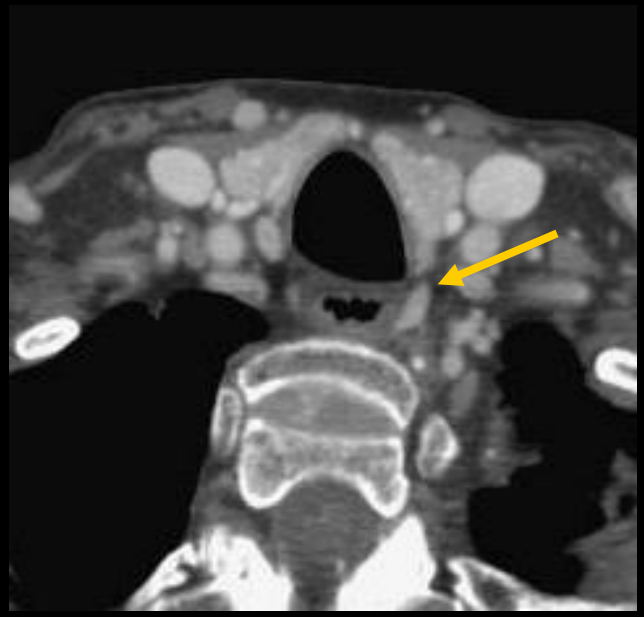

70s

Adénome parathyroïdien supérieur droit

0s

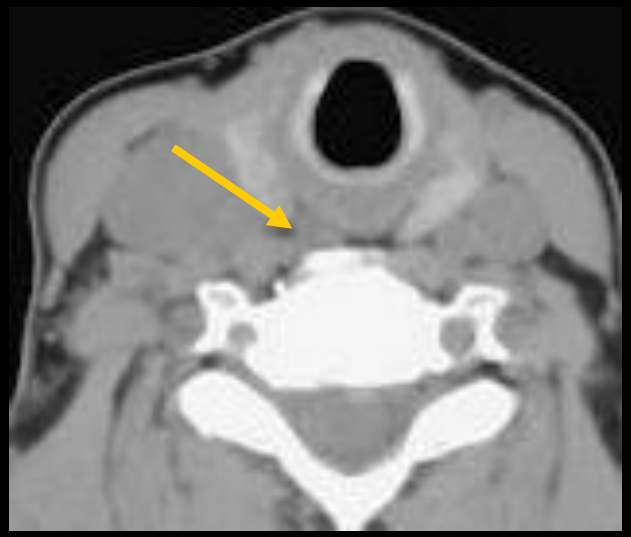

45s

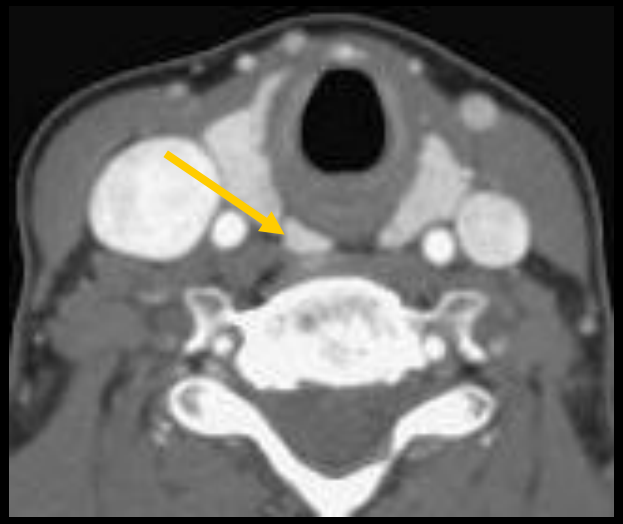

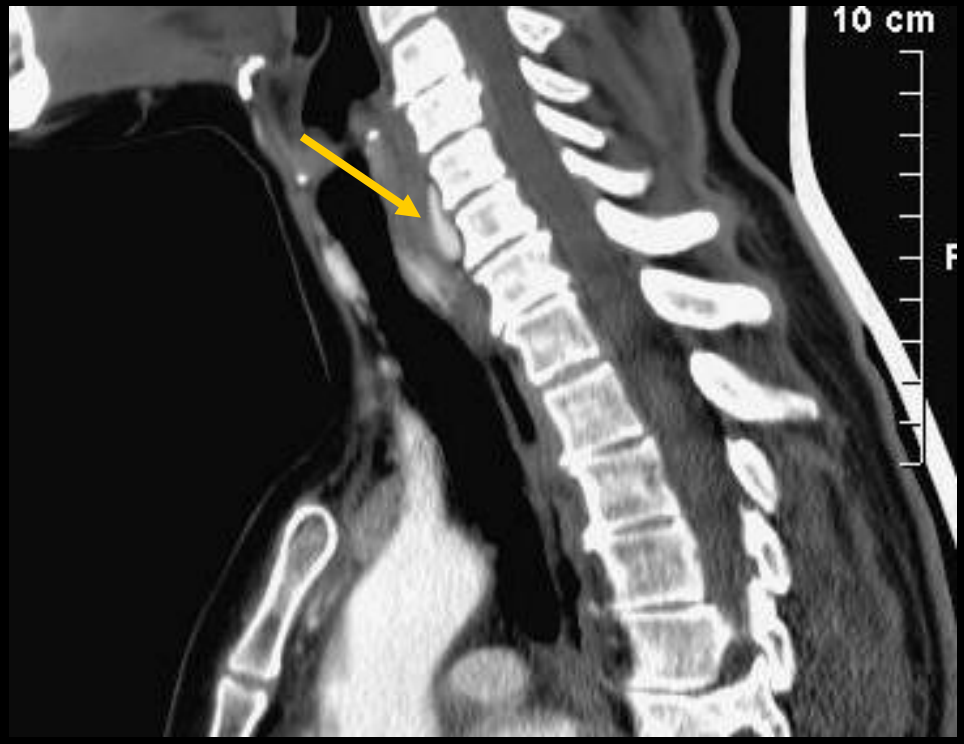

45s

Adénome parathyroïdien inférieur gauche

0s

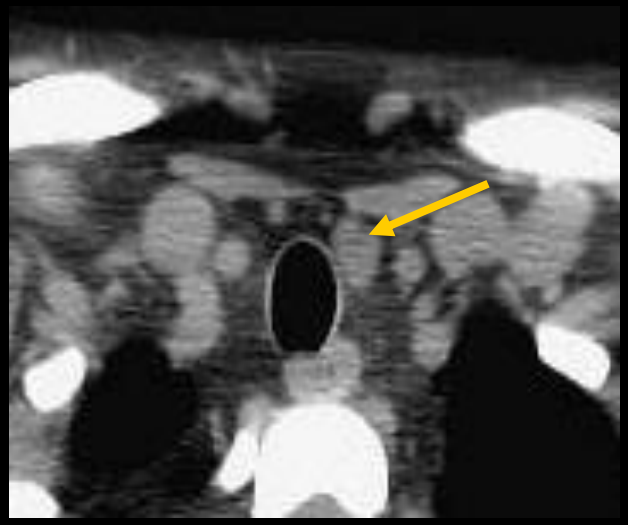

45s

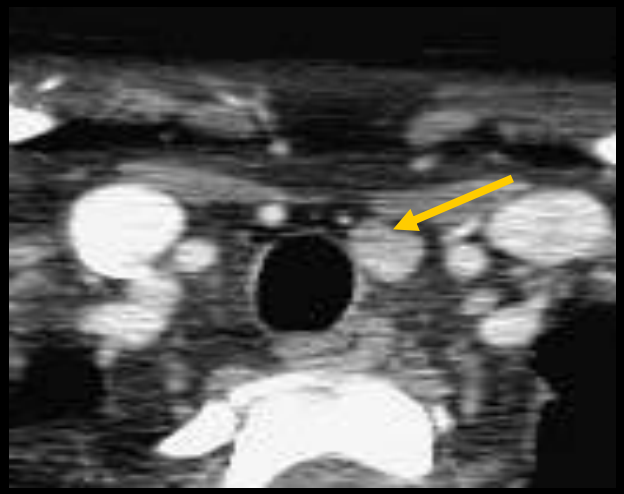

45s

Adénome parathyroïdien gauche ectopique sous mandibulaire

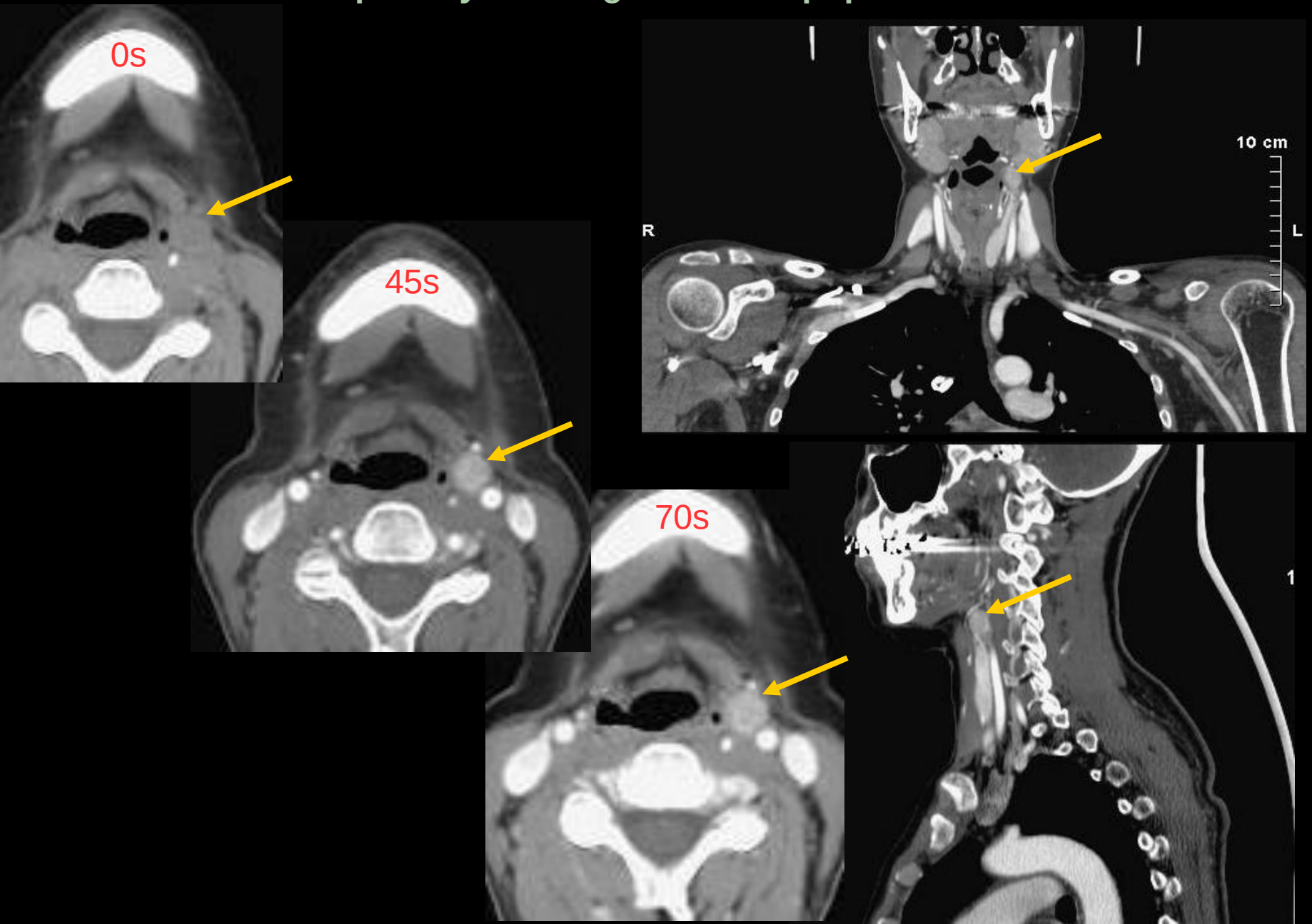

Adénome parathyroïdien gauche ectopique, en situation externe

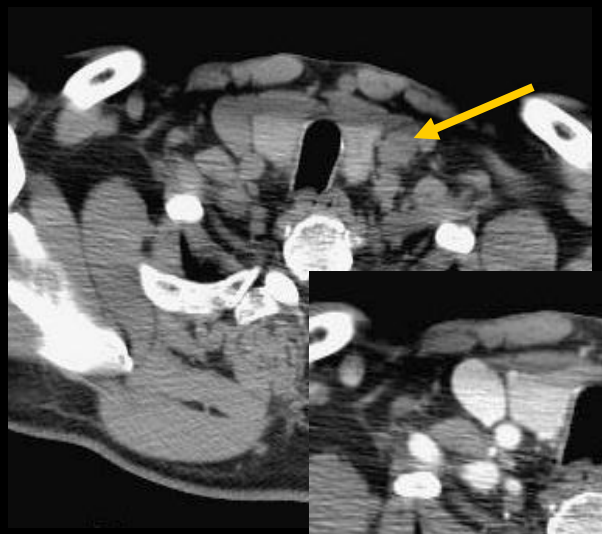

0s

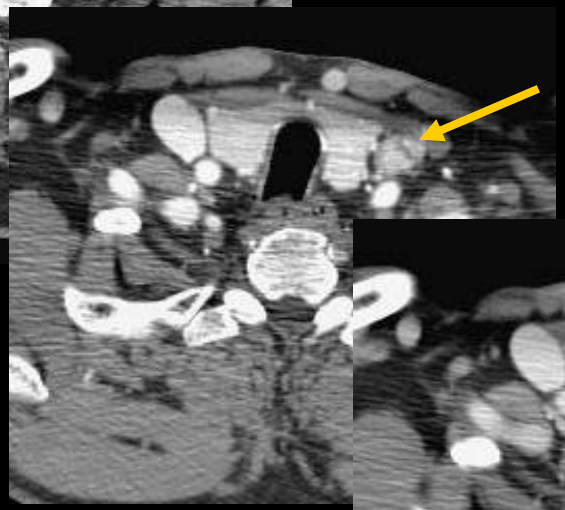

45s

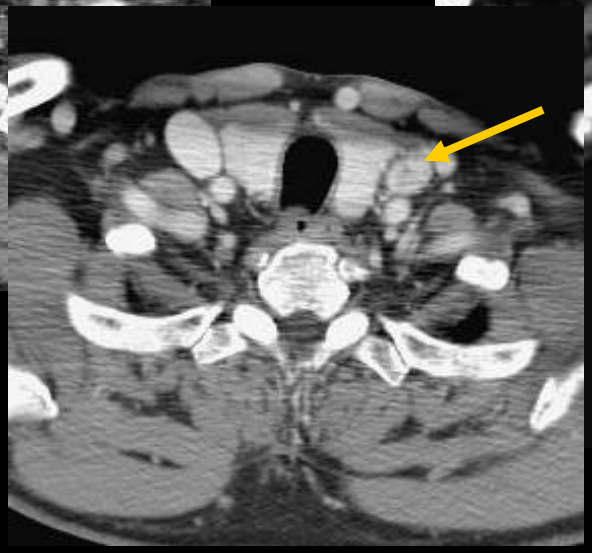

70s

Ectopie rétro-oesophagienne

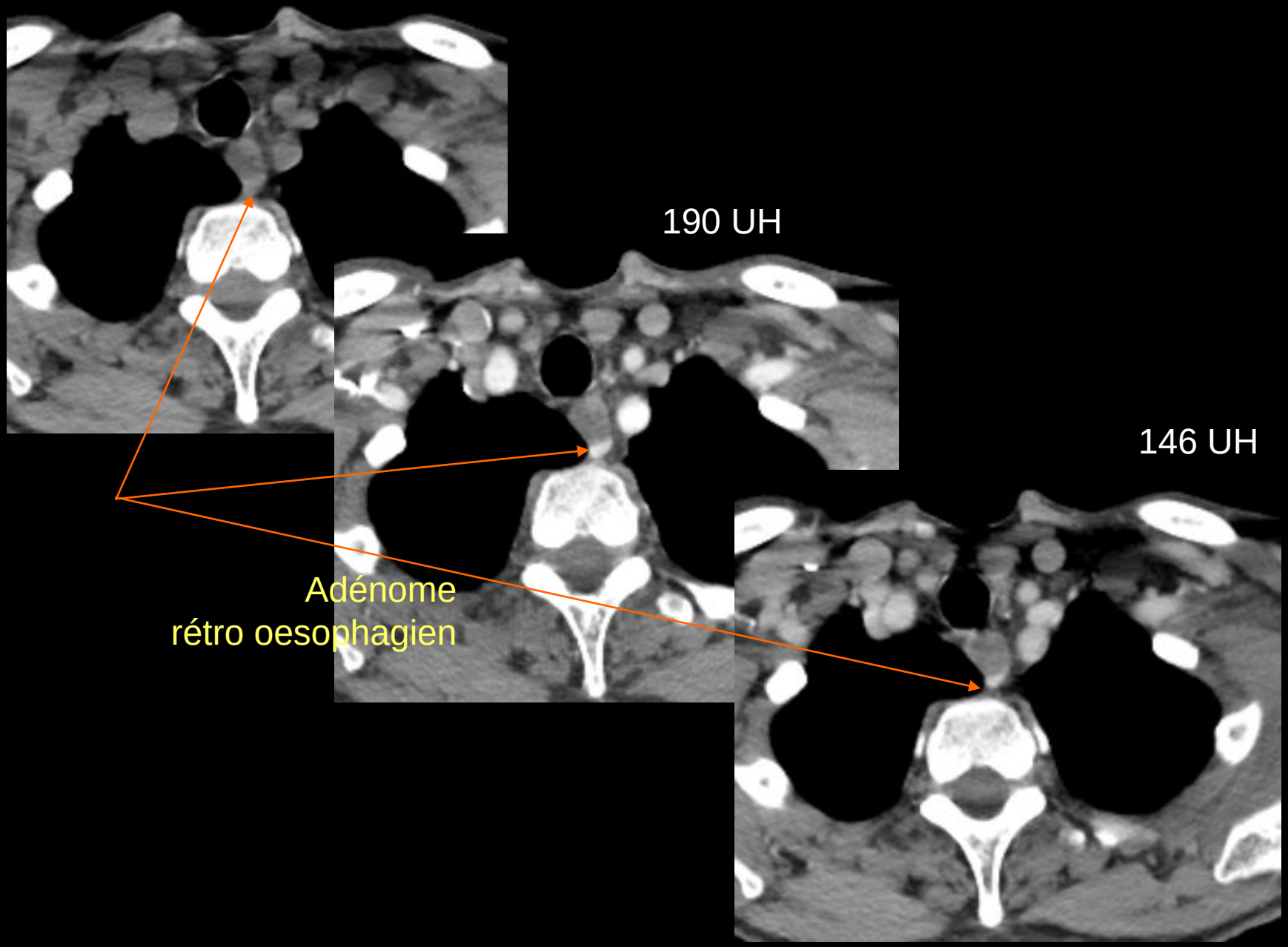

Ectopie rétro-sternale

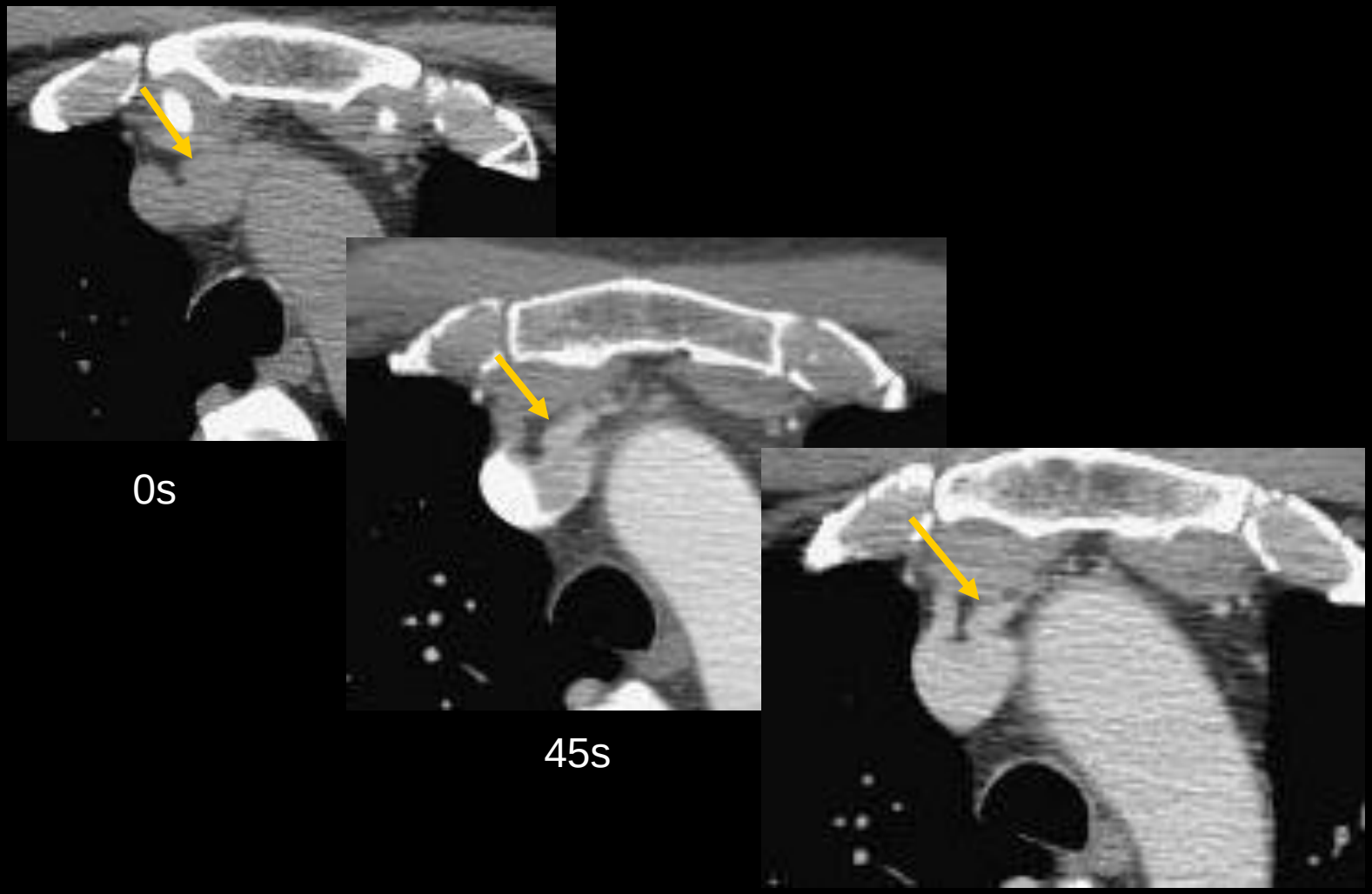

0s

45s

70s

Adénome parathyroïdien inférieur droit ectopique (médiastinal, au sein de la loge thymique)

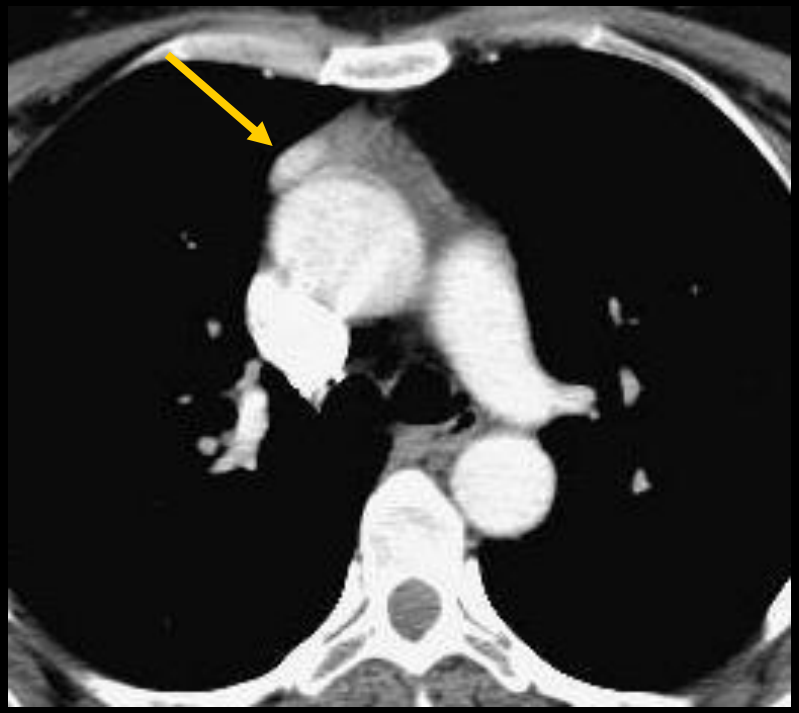

45s

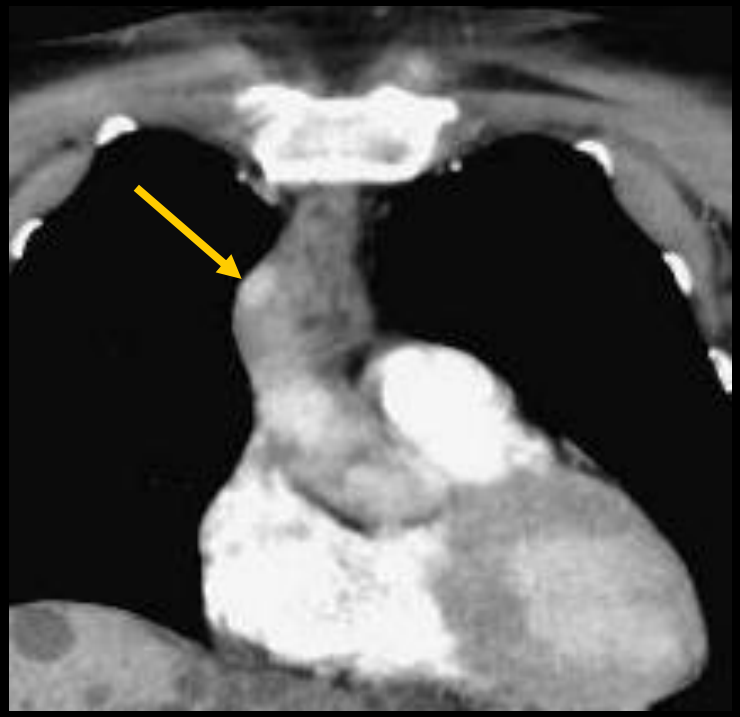

45s

Intérêt des reconstructions multiplanaires

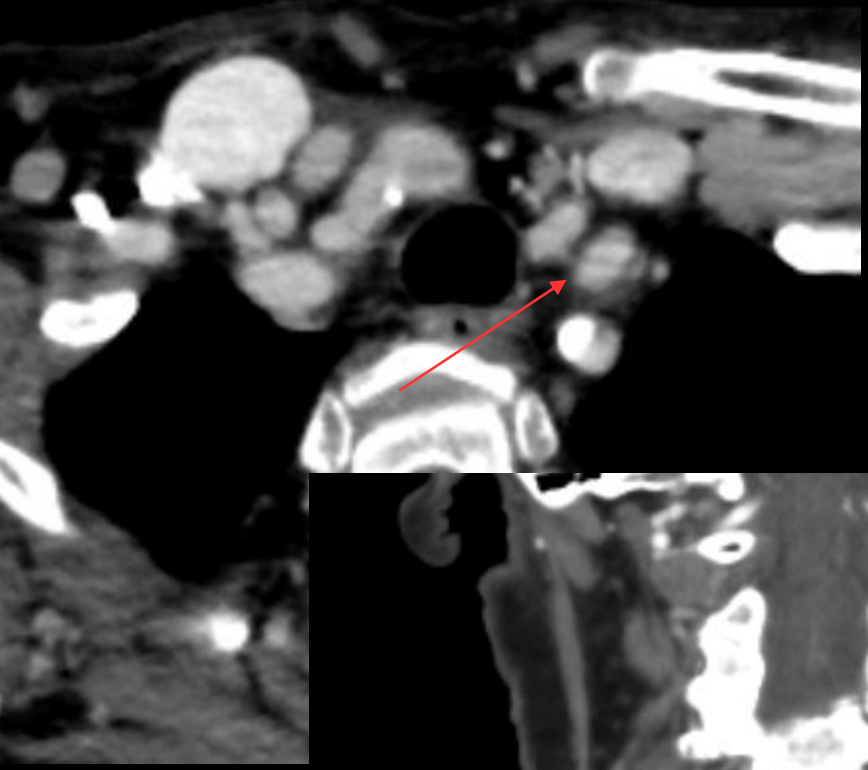

Adénome inférieur gauche

Limites du scanner

- Localisation intra thyroïdienne
- Volumineux goitre sous-jacent
- Artéfacts (produit contraste, épaules, mouvements cardiaques)

=> kV et mAs en rapport +++

- Variabilité des mesures (faible surface de mesure, volume partiel, artefacts)
- Contre indications à l'injection de contraste iodé (insuffisance rénale; allergie)
- Parathyroïde intra thyroïdienne

Artéfacts

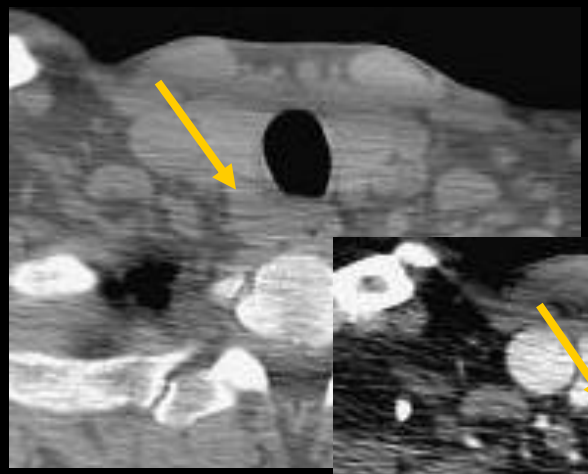

0s

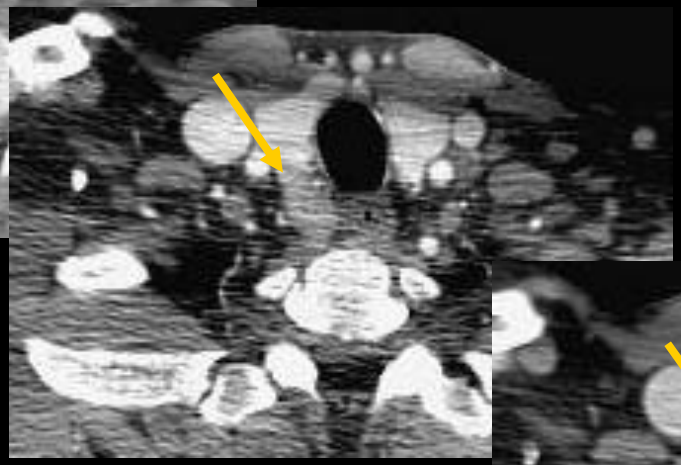

45s

70s

Difficultés si goitre sous-jacent

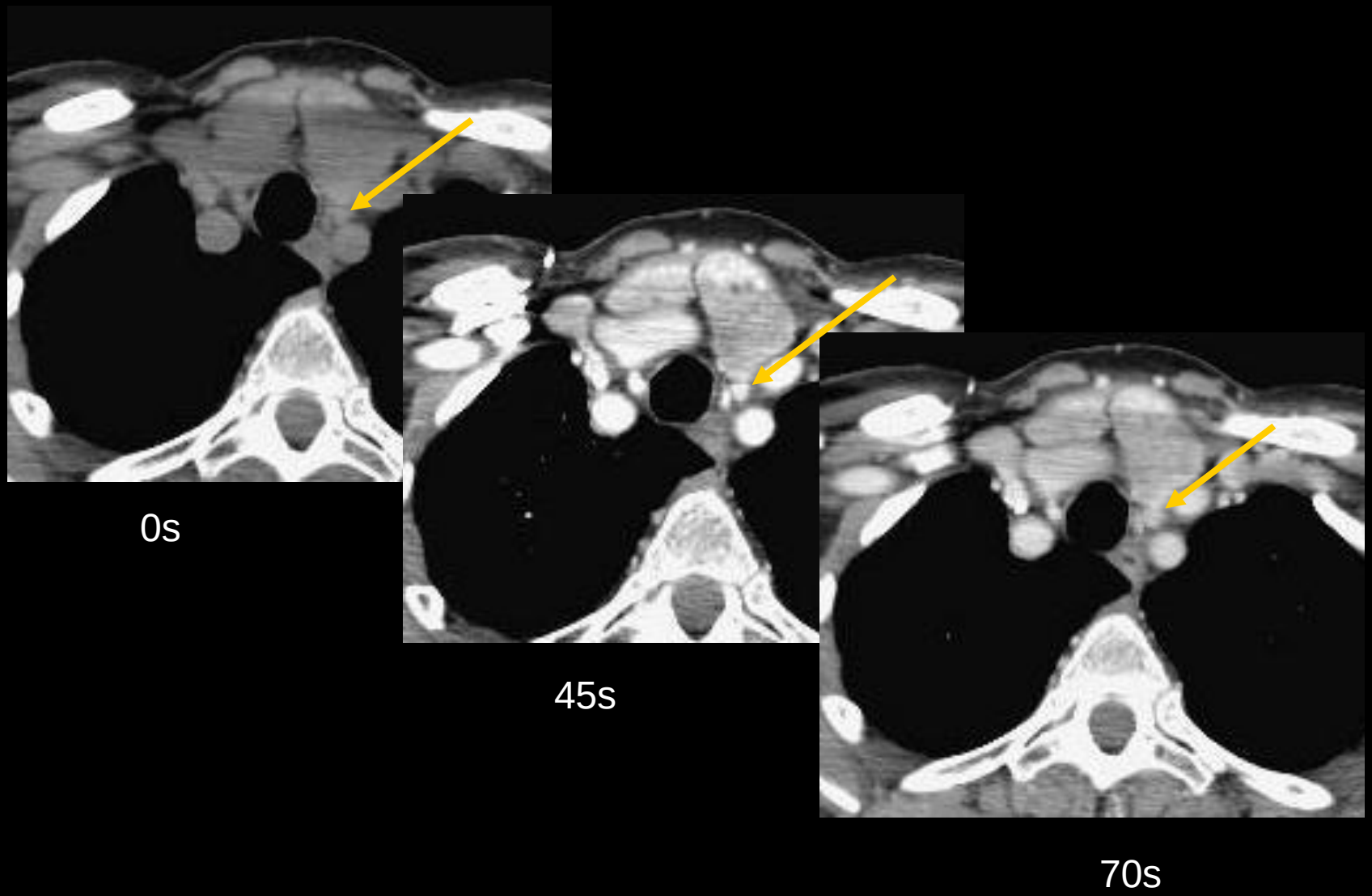

Problème des adénomes multiples

La taille des glandes atteintes est en moyenne plus faible en cas d'atteinte multiple qu'en cas d'atteinte mono-glandulaire

(7,5 versus 11,2 mm Sho 2017 AJNR)

Méta-Analyse 2017

Diagnostic performance of computed tomography for parathyroid adenoma localization; a systematic review and meta-analysis

Wouter P. Kluijfhout[a,b,*,1], Jesse D. Pasternak[c], Toni Beninato[a], Frederick Thurston Drake[a], Jessica E. Gosnell[a], Wen T. Shen[a], Quan-Yang Duh[a], Isabel E. Allen[d], Menno R. Vriens[b], Bart de Keizer[e], Thomas A. Hope[f], Insoo Suh[a]

European Journal of Radiology

W.P. Kluijfhout et al. / European Journal of Radiology 88 (2017) 117–128

First author	Year	Type of study	Number patients
Hiromatsu	2000	Retrospective	20
Lumachi	2001	Retrospective	92
Gross	2004	Retrospective	21
Lumachi	2004	Prospective	44
Rodgers	2006	Retrospective	75
Harari	2008	Retrospective	63
Mortenson	2008	Retrospective	45
Yen	2008	Retrospective	21
Zald	2008	Retrospective	80
Prommegger	2009	Retrospective	116
Lubitz	2010	Retrospective	60
Beland	2011	Retrospective	25
Eichhorn	2011	Retrospective	135
Starker	2011	Retrospective	33
Chazen	2012	Retrospective	35
Hunter	2012	Retrospective	143
Linda	2012	Retrospective	49
Agostino	2013	Retrospective	27
Agostino	2013	Retrospective	114
Bahl	2014	Retrospective	28
Brown	2014	Retrospective	100
Kelly(1)	2014	Retrospective	82
Kelly(2)	2014	Retrospective	126
Raghavan(1)	2014	Retrospective	29
Raghavan(2)	2014	Retrospective	29
Raghavan(3)	2014	Retrospective	29
Bahl	2015	Retrospective	94
Campbell	2015	Retrospective	52
Day	2015	Retrospective	37
Ginsburg	2015	Retrospective	22
Griffith	2015	Retrospective	222
Kukar	2015	Retrospective	200
Lundstroem	2015	Retrospective	43
Sepahdari	2015	Retrospective	155
Suh	2015	Retrospective	38
Galvin	2016	Retrospective	40
Krakauer	2016	Prospective	97

Augmentation constante du nombre d'études

W.P. Kluijfhout et al. / European Journal of Radiology 88 (2017) 117–128

Pre-Contrast	Contrast Phases
Yes	1
No	1
No	1
No	1
Yes	2
Yes	1
Yes	3
No	1
No	1
No	1
Yes	3
Yes	3
Yes	2
Yes	3
Yes	1
Yes	3
Yes	1
No	1
No	1
Partly	2
Yes	2/3
Yes	2
Yes	3
Yes	1
Yes	2
Yes	3
Yes	2
Yes	1
Yes	2/3
Yes	3
No	2
Yes	2
Yes	4
Yes	2
Yes	3
Yes	2
Yes	2

1

5

Nombre de phases variables selon les études

Mais

La sensibilité augmente en fonction du nombre du phase (68 % à 80%)

Ainsi que l'exposition aux rayons X...

Subgroup analysis for one contrast phase without pre-contrast scan and one, two, and three contrast phases showed pooled sensitivities of 68% (95% CI: 57–79%), 71% (95% CI: 61–80%), 76% (95% CI: 70–82%) and 80% (95% CI: 74–86%) respectively.

W.P. Kluijfhout et al. / European Journal of Radiology 88 (2017) 117–128

Le scanner dans l'hyperparathyroïdie secondaire ou tertiaire

- Peu de place pour le scanner dans cette indication (insuffisance rénale)
- Souvent: plusieurs glandes hypertrophiées, de petite taille
- Chir toujours bilatérale
- Indications du scanner: mieux préciser la topographie d'une glande ectopique; récidive ou persistance d'HPT après chir
- Cinétique de rehaussement différent de l'adénome: aspect moins hypervascularisé des glandes hyperplasiques

Hyperplasie des 2 glandes parathyroïdes supérieures

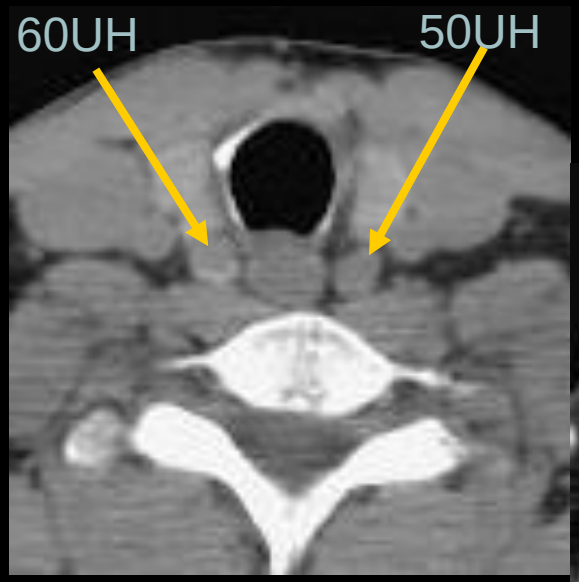

0s

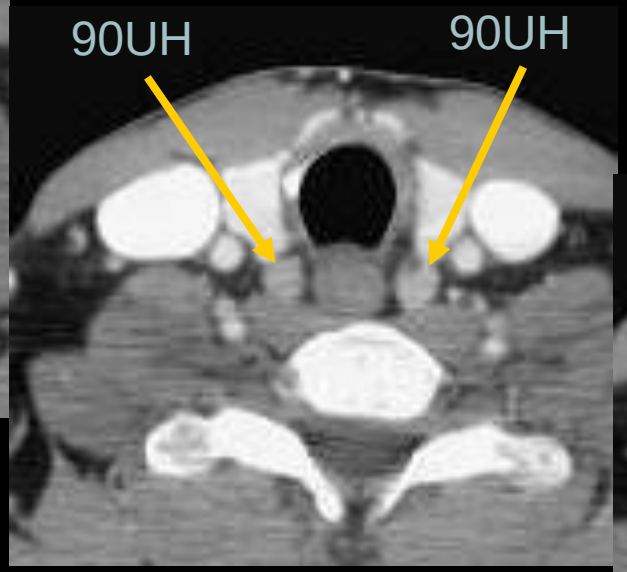

45s

70s

CONCLUSION

- Le diagnostic d'hyperparathyroïdie est un diagnostic biologique

- L'imagerie est une aide au diagnostic topographique
  - Topographie exacte des adénomes ou des hypertrophies parathyroïdiennes
  - Nombre de glandes atteintes

- **Bilan d'imagerie (en vue d'une chirurgie mini invasive) comprend**

  2 imageries concordantes

  - Imagerie Morphologique :

    Échographie cervicale

  - Imagerie Fonctionnelle :

    Scintigraphie au MIBI

- **Place de la TDM dans l'arsenal diagnostic**
  - **Discordance échographie / scintigraphie**
  - Localisation précise d'une ectopie détectée en scintigraphie
  - Persistance ou récidive d' HPT après chirurgie
  - Topographie avant chirurgie mini-invasive

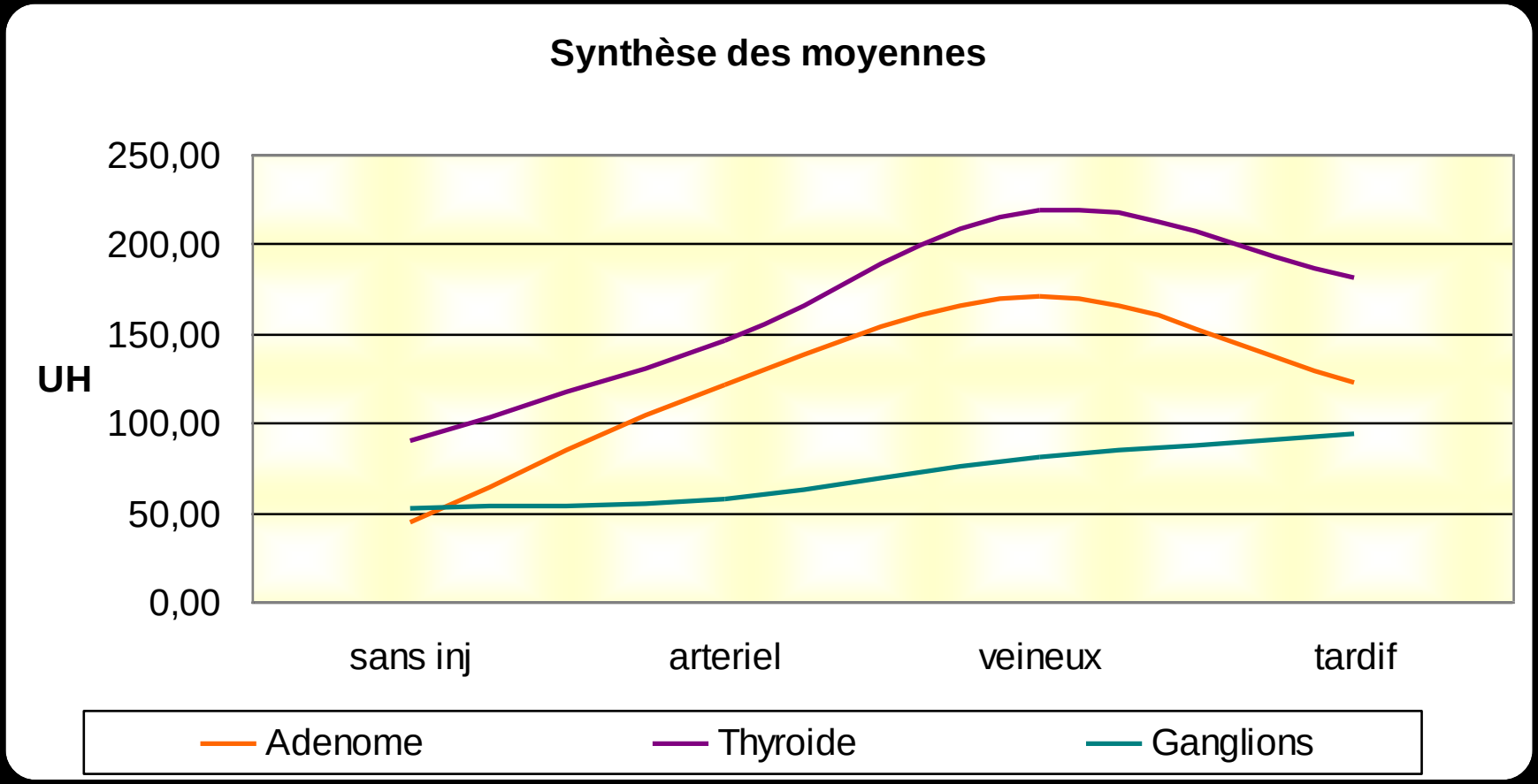
Synthèse des moyennes
250,00
200,00
150,00
100,00
50,00
0,00
UH
sans inj
arteriel
veineux
tardif
Adenome
Thyroide
Ganglions

Les points importants

1 Scanner multiphasique, haute qualité image ++++
Délais 0 45 70 s, 350mgI/ml 150ml 3ml/s

2 Thyroide normale adénome
sans injection seuil 80 UH

3 Adénome ganglion
Phase 45s: seuil 120 UH

Si artéfacts
* Adénome : double de densité entre 0 et 45s
puis baisse (> 20UH)
* ganglion : augmente modérément ente 0 et 45s
puis continue d'augmenter entre 45 et 70s

Avez vous des questions ?