CIREOL

Collège d'Imagerie pour la Recherche et l'Enseignement en OrL
Société Francophone d'Imagerie Tête et Cou

Nouveau site et nouvelle adresse internet unique **www.CIREOL.net**

N'oubliez pas de nous communiquer vos changements d'adresse mail
Contactez nous si vous avez oublié les mots de passe et identifiant

Newsletter du CIREOL

Le CIREOL a créé sa newsletter il y a bientôt un an déjà.

Elle regroupe des informations sur les congrès à venir, les ateliers ou événements, mais également le lien vers les bulletins de veille scientifique, qui explorent **les nouvelles publications scientifiques en en imagerie ORL et ophtalmologique**
(à retrouver également sur le site de la société www.cireol.net dans la rubrique dédiée Newsletters).
Pour s'assurer de recevoir la newsletter et les codes de déverrouillage des articles scientifiques reviewés,
2 conditions:
- être à jour de cotisation
- avoir communiqué une adresse mail qui accepte l'envoi direct provenant d'expéditeurs extérieurs à votre structure de soin.

N'hésitez pas à nous relancer si vous ne recevez pas les newsletters!
Et à nous signaler toute publication que vous trouvez intéressante.
Bien amicalement, **Arnaud Attyé**

En cliquant sur les éléments surlignés, vous aurez accès à l'article commenté ou à l'abstract, aux classifications ou au poster etc

Quelques exemples, ci contre, extraits des 7 bulletins déjà publiés depuis janvier 2017
la newsletter 7 vient de paraitre

Bulletin n°1

-Le second article a été publié en Juillet 2016 dans la revue European Radiology, par l'équipe d'Augustin Lecler à la Fondation Rothschild (Paris), et concerne un sujet « à la mode », les maladies à IGg4. Il s'agit d'une maladie systémique impliquant une fibrose lymphocytaire, essentielle à connaître pour le radiologue ORL puisqu'elle se manifeste par un infiltrat des nerfs crâniens, fréquemment responsable d'une inflammation orbitaire ou de névralgie du trijumeau.

Le lien vers l'abstract:

https://www.ncbi.nlm.nih.gov/pubmed/27436015

Une image extraite de l'article d'European Radiology:

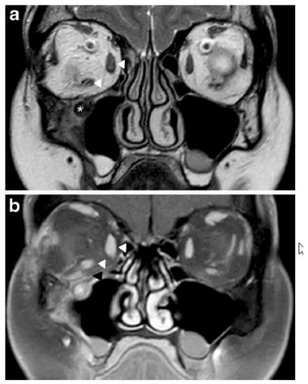

Bulletin n°5

Exploration IRM des neuropathies optiques : faut-il passer à la séquence de Double Inversion-Récupération ?

La parution récente dans l'*AJNR* d'un article sur l'exploration des nerfs optiques de patients avec Sclérose en Plaque utilisant une séquence IRM de double inversion-récupération (DIR) par une équipe italienne permet de s'interroger sur les bonnes pratiques dans l'exploration des neuropathies optiques.

Dans ce papier, le nombre de patients avec des hypersignaux DIR des nerfs optiques tout en étant visuellement asymptomatique est élevé, avec 72% présentaient au moins un segment du nerf optique en hypersignal, comme illustré sur ce visuel tiré de l'article (1 sujet sain –A- est confronté à un sujet avec un hypersignal DIR bilatéral -B-).

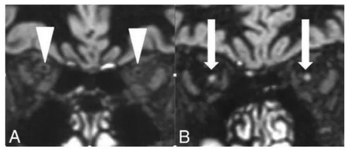

Cette séquence implique le paramétrage de 2 temps d'inversion, saturant l'eau et la substance blanche normale, et a été testé comme efficace dans la détection des hémorragies sous-arachnoidiennes, des plaques démyélinisantes dans le cortex, ou encore des lésions démyélinisantes de la moelle cervicale.

De façon intéressante pour l'exploration des neuropathies optiques, la longueur de la lésion sur le 3D-DIR apparaît corrélé à la perte axonale de la couche des cellules neurales de la rétine, telle que mesurée à l'OCT (Tomographie par cohérence optique) ouvrant la voie à des études pronostiques et thérapeutiques dans l'évaluation des séquelles fonctionnelles de SEP.

31th ESHNR 2018
London England
du 27 au 29 sept

www.eshnr.eu

eshnr
european society of head and neck radiology

Un congrès de qualité, toujours novateur

CIREOL

Le Bulletin du CIREOL

NUMERO 12 DECEMBRE 2017

DANS CE NUMÉRO :

DIU d'Imagerie 2
Référentiel nouveau DES 2
Bourses du CIREOL 2
Journée de Printemps 2017 3
Articles intéressants 3
Newsletter du CIREOL 4
ESHNR 2018 Londres 4

Chers membres, chers amis,

En cette année qui se termine et cette nouvelle année qui commence, je vous présente tous mes meilleurs vœux de bonheur, santé et prospérité tant pour vous-mêmes que vos proches.
Que cette année soit remplie de réussites professionnelles et de satisfactions dans votre travail.
J'espère que nos projets, au sein de notre Société, le CIREOL, trouveront des issues positives et se concrétiseront par d'aussi beaux succès que ceux rencontrés cette année.
Le site internet a été remis au goût du jour avec un bulletin de veille scientifique trimestriel.
Les séances aux JFR ont été très appréciées en particulier la formation sur le CBCT en espérant une évolution future vers la cotation en ORL.
De multiples collaborations en cours et à venir avec la Société d'ORL et la Société Roumaine d'Imagerie ORL.
Un DIU qui ne cesse de s'accroitre avec des inscriptions de plus en plus nombreuses.
Je souhaite que cette nouvelle année continue de faire briller Notre Société pour ses compétences et son sérieux et je remercie tous les membres du bureau pour leur disponibilité, leur dynamisme et le bon esprit qu'ils transmettent ainsi que tous les membres pour leur soutien.
Je renouvelle tous mes Meilleurs Vœux et, vous souhaite de belles surprises et une excellente année 2018 !
« Tout le bonheur du monde est dans l'inattendu »
Jean d'Ormesson

Farida Benoudiba
Secrétaire général

Les membres du bureau
vous présentent leurs meilleurs vœux pour l'année 2018

Le Mot du Président

Chers membres du CIREOL,
Chers amis,

Une année bien remplie s'achève pour notre société, 2017 aura été l'année du renouveau pour notre site-internet; merci à Arnaud Attyé qui est devenu le responsable de ce site et qui a su insufflé un véritable dynamisme avec la nouvelle newsletter du CIREOL *(voir page 4 pour les détails)*, très appréciée par vous tous car toujours à la pointe des nouveautés pour notre spécialité, elle vous informera 4 à 6 fois par an.
Les JFR ont été également bien fournies en séances, cours, ateliers et mise au point; un grand merci à Jean François Matern qui a organisé le jeudi un atelier spécial Cone beam validant la formation CBCT pour les participants. Le succès ayant été au rendez vous grâce à des orateurs renommés, Matthieu Schmittbuhl, Francis Veillon et ses collaborateurs, nous proposerons à la SFR de reconduire cet atelier validant l'année prochaine, vous pouvez ainsi retenir la date du jeudi des JFR si vous êtes intéressés. Nous envisageons de répéter cette journée de formation CBCT dans différentes ville de province, vraisemblablement à Marseille avec Arthur Varoquaux en septembre 2018 pour la première. Ne manquez pas les futures newlsetters pour vous tenir informés.
La fin de l'année 2018 verra la sortie de la seconde édition du livre « Imagerie en ORL » chez Elsevier, avec toutes les nouveautés dans chaque domaine, des mises au point plus nombreuses et une iconographie encore plus riche.
Les travaux des membres du bureau se poursuivent et s'enchainent dans différents commissions souvent en partenariat avec la SFORL, la SFR, la HAS ou l'INCa, nous vous tiendrons régulièrement au courant des objectifs et des conclusions dans le bulletin ou la newsletter.
Nos finances en bonne santé nous ont permis d'offrir cette année une deuxième bourse en complément de la bourse Kathlyn Marsault Dupuch décernée à la meilleure communication scientifique des JFR *(voir page 2)*. Nous espérons ainsi encourager toujours plus de jeunes à faire vivre notre société.
Par ailleurs n'hésitez pas à nous proposer des journées de province en partenariat avec le CIREOL, les dernières ont toutes connu un franc succès.
Dans l'attente de vous revoir lors de notre journée de printemps le premier juin, je vous souhaite au nom de tous les membres du bureau, de joyeuses fêtes de fin d'année et une très heureuse année 2018.
Frédérique Dubrulle
Présidente du CIREOL

Le DIU d'Imagerie Tête et Cou

Plus de 100 personnes sont formées chaque année.
Ce DIU s'adresse aux radiologues confirmés, désireux de compléter leur formation en imagerie ORL au titre de la FMC, aux radiologues « juniors » dans le cadre de la formation initiale et également aux chirurgiens ORL et stomatologues.

Ce DIU est organisé en 6 modules à l'Hôpital Européen George Pompidou - HEGP
Les cours sont à nouveau enregistrés en présentiel cette année puis ils seront disponibles en e-learning sur un site internet dédié avec accès codé réservé aux inscrits.
www.diu-tec.eu.

Il est toujours possible de s'inscrire uniquement au module 5
« Imagerie Dento - Maxillo - Facial » pour valider la formation CBCT

Renseignements et Inscriptions: Christelle Largenton Ponzio et dans les 5 facultés proposant ce DIU (FMC)
tél : 01 56 09 38 01 - fax : 01 56 09 38 09 christelle.largenton-ponzio@aphp.fr

Nouveau Référentiel pour la réforme du DES

Raphaëlle Souillard Scemama – Anne Laure Gaultier – Jean Rousset

Le CERF et les différentes sociétés d'organe ont travaillé ensemble pour établir de nouvelles phases d'apprentissage des spécialités d'imagerie au cours du DES.
Le DES sera désormais divisé en 3 phases : phase socle, phase d'approfondissement et phase de consolidation.
La première phase vient d'être définie. Elle correspond au module d'urgence.
Elle s'appuie sur des référentiels (pack de cours CERF et SFR ciblés et listés en début de phase socle) que les internes devront avoir travaillés au préalable.
Des cours présentiels seront également organisés.
En ORL, les thèmes retenus pour les cours présentiels de la phase socle sont :
le massif facial et le rocher en traumatologie et les urgences infectieuses ORL.

Bourses du CIREOL

- **Prix Kathlyn Marsot-Dupuch 1000 €**
  pour la meilleure communication scientifique des JFR
  à Marion Barma (St Etienne) : « Le signe de l'aqueduc du vestibule : corrélation avec l'hydrops sacculaire dans la maladie de Ménière » *(équipe Dr A Attyé, Pr A Krainik Grenoble)*

- **Prix spécial du bureau 700 €**
  à Daphné Le Foll (Rennes) : « Malformation du canal semi-circulaire latéral (LSCC) corrélée aux données de l'audiogramme » *(équipe Dr A Venkatasamy, Pr F Veillon)*

- **Prix de la SFR sur propositions du CIREOL pour 3 posters**
  - **Prix Crédit du Nord de 400 euros:** Imagerie des tumeurs de l'orbite de l'adulte et de l'enfant. Aïcha Ltaief-Boudrigua, Alexandre Galan

  - **Mentions spéciales :**
    • Conduite à tenir devant un nodule thyroïdien à l'échographie : caractérisation, classification TI-RADS, indications à la cytoponction et corrélations cytopathologiques.
    Mickael Luscher, V Lenoir, S Stefanelli, M Pusztaszeri, JC Pache, Minerva Becker

    • Tumeurs parotidiennes: confrontation des résultats de l'IRM fonctionnelle à l'histologie
    Manel Landolsi, L Msolli, S Bouguerra, S Kouki, H Boujemaa, N Ben Abdallah

Félicitations à ces jeunes dynamiques

Journée de printemps - Vendredi 1er Juin 2018

Hôpital Robert Debré
48 bd Sérurier 75019 Paris

Thème :

Parotides
Glandes salivaires
Espaces profonds

Organisation :

F Benoudiba - AL Gaulthier
R Souillard-Scemama

Articles récents - intéressants en Imagerie ORL

Par Raphaëlle Souillard - Scemama et Arnaud Attyé

Intérêt de la combinaison d'examens d'imagerie pour la détection pré-opératoire de carcinome parathyroïdien
.Christakis et al. The diagnostic accuracy of neck ultrasound, 4D-computed tomography and sestamibi imaging in parathyroïd carcinoma. **Eur J Radiol.** 2017 Oct ;95 :82-88
Cette étude menée sur une cohorte de 20 patients, montre l'intérêt de la combinaison de 2 techniques d'imagerie, telles l'échographie, la scintigraphie sestamibi ou le scanner, pour la détection pré-opératoire de carcinome parathyroïdien avec une sensibilité de 95% contre 80% en cas d'utilisation d'une seule technique.

Intérêt du TDM cervical avec 2 phases d'injection pour la détection d'adénome parathyroïdien chez les patients avec hyperparathyroïdie.
Diagnostic performance of computed tomography for parathyroid adenoma localization; a systematic review and meta-analysis. Kluijfhout et al. **Eur J Radiol.** 2017 Mar;88:117-128
Cette méta-analyse montre la bonne sensibilité (73%) du scanner pour la détection d'adénome parathyroïdien chez les patients présentant une hyperparathyroïdie. L'ajout d'une seconde phase d'injection accroît la sensibilité à 76%, alors qu'une troisième phase ne montre pas d'augmentation significative de la sensibilité.

Le TIPIC : Une nouvelle entité clinico-radiologique à connaitre en cas de douleur cervicale aiguë
Lecler et al. TIPIC Syndrome: Beyond the Myth of Carotidynia, a New Distinct Unclassified Entity. **AJNR Am J Neuroradiol.** 2017 Jul;38(7):1391-1398
Cette étude multi-centrique française définit le TIPIC syndrome (TransIent Perivascular Inflammation of the Carotid artery syndrome), entité auparavant identifiée sous le terme de « carotidynie ». La présentation clinique consiste en une douleur cervicale aiguë, pouvant orienter vers une dissection carotidienne, parfois associée à des anomalies neurologiques. L'imagerie est pathognomonique, avec la visualisation d'une infiltration périvasculaire en regard de la bifurcation carotidienne, avec parfois une discrète réduction du calibre vasculaire et la présence d'une plaque intimale. La résolution des symptômes est rapide en quelques semaines avec quasi normalisation des anomalies vasculaires et périvasculaires en imagerie, mais persistance d'une cicatrice.

Maladie de Ménière en IRM : comparaison à un groupe témoin et importance de la mesure du rapport surfacique entre saccule et utricule
MRI of endolymphatic hydrops in patients with Meniere's disease: a case-controlled study with a simplified classification based on saccular morphology. Attyé A, Eliezer M. et al. **Eur Radiol. 2017.** Aug;27(8):3138-3146.
Il s'agit du premier article qui compare dans la même étude un groupe de patients avec maladie de Ménière à un groupe de volontaires sains. Cet article montre que les critères japonais (Nakashima et al.) semi-quantitatifs utilisés dans la littérature ne sont pas reproductibles d'une machine IRM à une autre, puisqu'en appliquant ces critères sur une IRM Philips 3T, tous les témoins sains ont au moins une localisation d'hydrops cochléaire ou vestibulaire (utricule). L'analyse du saccule et l'inversion du rapport sacculo-utriculaire SURI semblent être plus perforants.