CIREOL

Le CIREOL - Collège d'Imagerie pour la Recherche et l'Enseignement en OrL -
Société Francophone d'Imagerie Tête et Cou

Le CIREOL a été fondé dans le début des années 1990 par un groupe de radiologues et de cliniciens s'intéressant à la pathologie tête et cou et voulant créer une société d'organes

Le site internet peut répondre à vos questions
N'hésitez pas à nous contacter pour connaître vos mots de passe

www.CIREOL.org

Bilan des JFR 2011

Un programme riche en imagerie tête et cou pour ces JFR 2011
avec des salles pleines que ce soit lors des cours ou des séances thématiques.
Les posters sont toujours plus nombreux et de qualité plus homogène.
Vous pouvez les consulter sur le site de la SFR en particulier les 3 posters primés.

VENDREDI 21 OCTOBRE

- 10h30 - 12h00 Tumeurs du cavum de l'enfant
- 14h00 - 15h30 Cours : ORL - Imagerie des pathologies inflammatoires rhino-sinusiennes chroniques
- 16h00 - 17h30 Dossiers commentés en imagerie ORL

DIMANCHE 23 OCTOBRE

- 10h30 - 11h30 Atelier Echographie thyroïdienne
- 14h00 - 15h30 Cours : ORL - Cone beam CT : Imagerie maxillo-faciale et de l'oreille

LUNDI 24 OCTOBRE

- 10h30 - 12h00 Cancérologie des VADS : le couple radiologue - médecin nucléaire. Nouveautés et Quotidien
- 16h00 - 17h30 Imagerie en ORL

Poster la route du patient par Farida Benoudiba

à consulter sur le site internet du CIREOL

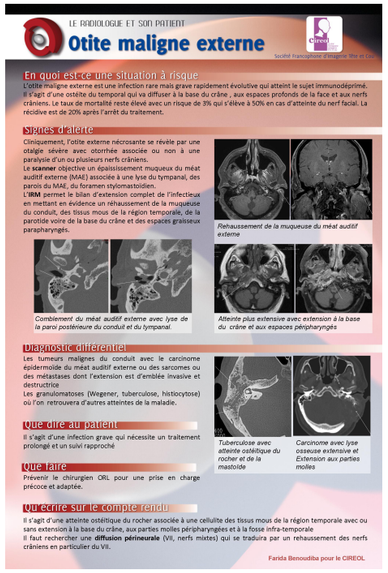

25th ESHNR 2012

Leipzig Allemagne
du 13 au 15 septembre 2012

Président du congrès :
Sabrina Kösling

Un superbe congrès en perspective dans cette magnifique ville

www.eshnr2012.org

Bulletin imprimé en partenariat avec
Bayer HealthCare
Bayer Schering Pharma

CIREOL

Le Bulletin du CIREOL

NUMERO 6 DÉCEMBRE 2011

DANS CE NUMÉRO :

DIU d'Imagerie Tête et Cou	2
Changement des Mots de passe du Site internet	2
Fellowship Européen Décryptage	3
Journée de Printemps 2012	3
Articles récents en imagerie ORL	3
Site Internet	4
JFR 2011 Poster La route du patient	4
ESHNR 2012	4

2011 s'achève et cette année a de nouveau été bien remplie pour notre Société. Ce bureau a maintenant un an et chaque membre s'est investi dans de nombreuses missions, rapports de commissions, relations inter-sociétés. Voici les faits les plus marquants de cette année:
La mise au point de **nouveaux items en imagerie ORL pour le DES de radiologie** sous l'égide du CERF (Collège des Enseignants en Radiologie de France).
La rédaction, à la demande de la SFR, d'un nouveau « **Guide du Bon Usage des examens d' Imagerie médicale** ». Notre groupe, dirigé par JC Ferrié, est maintenant en phase de relecture.
Un groupe de travail s'est également constitué sous l'égide de la SFORL pour mettre au point une « **Recommandation sur le bilan préthérapeutique des cancers des VADS».** Cette recommandation pluridisciplinaire sera présentée et publiée pour le congrès de la SFORL en octobre 2012.

Bonnes Fêtes de fin d'année à tous

Par ailleurs, vous avez pu constater le « **relooking » de notre site internet** par notre nouveau webmaster. Les présentations de la journée de printemps seront mises en ligne chaque année et nous essayons d'étoffer régulièrement la rubrique « Enseignement et FMC ».

Notre **Journée de Province,** qui s'est déroulée en Septembre à **Bordeaux**, organisée conjointement avec la CAFCIM, a rencontré un franc succès avec plus de 120 participants.

Enfin, signalons une autre source de satisfaction pour le CIREOL: les 1500 premiers exemplaires du livre « **Imagerie en ORL** » sont épuisés et Elsevier-Masson procède à son retirage.

Frédérique Dubrulle
Secrétaire Général - Rédactrice

Le Mot du Président

Chers membres du CIREOL, Chers amis,

Cette fin d'année 2011 nous permet à nouveau de nous retrouver pour le traditionnel bilan de notre Société.
Ce fut une année forte à plusieurs titres, qui a mobilisé l'ensemble du Bureau.
Un des points phares a sûrement été, comme j'ai été amenée à vous en parler longuement lors du bulletin précédent, la demande de codification du **CBCT**. Les différentes commissions l'ont acté de façon positive et nous sommes en attente, associés dans une action commune avec la SFR, de sa validation que nous espérons proche; les restrictions budgétaires générales sont très certainement en grande partie responsables du retard de parution, nous le déplorons tous. Ceci ne nous empêche pas avec les différents acteurs de préparer les évolutions futures en matière de codification ultérieure.
Parallèlement, le **DIU** a un succès grandissant avec une augmentation particulièrement notable des inscriptions cette année qu'il s'agisse de l'ensemble du DIU, remanié avec la mise en place d'un module supplémentaire (le fameux module 5) dédié à l'imagerie dento-maxillo-faciale, ou limité à ce même module dans le cadre de la formation validante pour le CBCT. Ce succès est aussi le reflet de l'intérêt croissant de notre discipline en particulier dans la nouvelle génération.
L'implication du CIREOL au niveau des différentes commissions, vis-à-vis de la SFR, du CERF ou encore des autres Sociétés Savantes est aussi toujours aussi importante, soulignant notre rôle et l'importance de notre engagement. Il se traduit aussi par la présence active de nos membres dans de très nombreux congrès, radiologiques, français ou étrangers, mais aussi et peut-être surtout clinico-chirurgicaux.
En 2012, le **congrès de printemps** se tiendra comme à l'habitude à Robert Debré dédié à l'oreille interne. Celui de l'ESHNR à Marseille aura par contre lieu, non pas en 2013, mais en 2014 (2013 sera à Izmir –Turquie).
Permettez moi encore de profiter de ce courrier pour vous remercier et vous souhaiter en mon nom et au nom du Bureau du CIREOL une très bonne fin d'année et vous adresser tous nos vœux pour 2012.

Nadine Martin-Duverneuil
Président

Le DIU d'Imagerie Tête et Cou

Le DIU d'Imagerie Tête et Cou confirme son succès
Il s'adresse aux radiologues confirmés désireux de compléter leur formation en imagerie ORL au titre de la FMC et aux radiologues « juniors » dans le cadre de la formation initiale mais également aux chirurgiens ORL et stomatologues.

Il est organisé en 6 modules à l'Hôpital Européen George Pompidou - HEGP
Philippe Halimi est le directeur pédagogique

Les cours sont disponibles en ligne sous forme de documents pdf, sur le site internet du CIREOL, rubrique DIU avec accès codé réservé aux inscrits.

Une nouveauté en 2012: la possibilité de s'inscrire au module 5 uniquement
module d'imagerie Dento-Maxillo-Faciale du 9 au 12 mai 2012
module validant la formation nécessaire pour la pratique du CB-CT

Renseignements et Inscriptions: Nadine Toussaint nadine.toussaint@egp.aphp.fr
tél : 01 56 09 38 51 - fax : 01 56 09 38 50

Changement annuel des mots de passe pour l'accès au site internet

De manière automatique, chaque année, un nouveau code d'accès sera envoyé par mail aux membres à jour de cotisation

Cette proposition des plus jeunes du bureau a été adoptée et appliquée dès cette année

Cela permet de motiver les retardataires pour le paiement de la cotisation
Cotisation qui reste modique, inchangée à 50€



Fellowship Européen en Imagerie Tête et cou - Décryptage et Précisions

Le certificat de l'ESHNR offre un titre de **Spécialiste Européen en Imagerie Tête et Cou**. Quelques précisions semblent nécessaires car ce certificat peut être facilement obtenu par les radiologues francophones ayant passé le DIU d'imagerie Tête et Cou et dont l'activité en imagerie ORL représentera au moins 30% de l'activité globale pendant les 2 ans à venir.

2 conditions sont nécessaires :
- obtenir 200 points de crédit
- valider un examen (Fellowship Certificat Examination)

Ces 200 points sont obtenus par la participation à des cours, à des congrès, par la présentation de posters. Le **DIU français d'imagerie tête et cou représente à lui seul 96 points**, la journée de printemps du CIREOL environ 10 points, le congrès annuel de l'ESHNR environ 20 points, chaque refresher course de l'ECR 6,5 points etc…
***Il est donc aisé d'obtenir 200 points pour les radiologues ayant été reçus au DIU*.**

L'examen final se déroule 2 fois par an, lors de l'ECR et lors de l'ESHNR, il comporte une épreuve écrite et une épreuve orale, **tout à fait abordable pour les détenteurs du DIU**.

Tous les renseignements, ainsi qu'un modèle d'épreuve écrite, sont disponibles sur le site de l'ESHNR www.eshnr.eu

Journée de printemps Paris 8 Juin 2012

Hôpital Robert Debré
48 bd Sérurier 75019 Paris

Thème :

L'Oreille interne

Organisation :
R. Souillard – Scemama et Claire Boutet

avec la participation de :
JW Casselman, F Veillon et F Dubrulle

Et bien évidemment, les cas cliniques qui ont fait la renommée de ces journées :

« Les cas d'école »
« Le remue méninge »

Comme en 2011, les présentations seront ensuite consultables sur le site internet
Livre de la Journée fourni

Le programme détaillé vous sera envoyé début 2012

Articles récents - intéressants en Imagerie tête et cou

Rubrique rédigée par Raphaëlle Souillard - Scemama - CH Ste Anne - Paris

Le point sur : vertige et imagerie
Exploration radiologique d'un vertige aigü.
Craighero F et al. **J Radiol** 2011 Nov ;92(11):972-986.

Article synthétique de l'équipe de JW Casselman sur les recommandations en imagerie pour l'exploration d'un vertige.

Apport de l'IRM de perfusion dans la différenciation des tumeurs ORL
Dynamic contrast enhancement magnetic resonance imaging (DCE-MRI) for differential diagnosis in head and neck cancers.
Lee FK, King AD, Ma BB, Yeung DK. **Eur J Radiol** 2011 Mar 2. [Epub ahead of print]

Dynamic susceptibility contrast perfusion MR imaging in distinguishing malignant from benign head and neck tumors : a pilot study.
Razek AA, Elsorogy LG, Soliman NY, Nada N. **Eur J Radiol** 2011 Jan;77(1):73-9.

Deux études, parues dans European J Radiology en 2011, illustrent l'intérêt de l'imagerie de perfusion dans la différenciation des tumeurs ORL, soit pour différencier une tumeur bénigne d'une tumeur maligne (avec un seuil de DSC de 30%), soit pour différencier un carcinome indifférencié d'un carcinome différencié ou d'un lymphome.

IRM et implant cochléaire
Recommandations pour la réalisation d'une IRM chez un patient porteur d'implant cochléaire.
Dubrulle F, Vincent C, Varoquaux A, Ernst O, Veillon F. **J Radiol** 2011 Oct;92(10):872-7

Article très clair fournissant les consignes indispensables à respecter avant la réalisation d'une IRM chez un patient porteur d'un implant cochléaire.